



Ψωριασική Αρθρίτιδα Έγκαιρη Διάγνωση και Αντιμετώπιση Συμπτωμάτων

Παναγιώτης Παναγόπουλος
Ρευματολόγος
Επιμελητής Ρευματολογικής Κλινικής
Ναυτικό Νοσοκομείο Αθηνών

Ψωριασική Αρθρίτιδα

Επιδημιολογία

- Περιγραφή των κλινικών εκδηλώσεων της ψωριασικής αρθρίτιδας (ΨΑ) το 1973
- Ανασκαφή σκελετού από Βυζαντινό μοναστήρι του 5^{ου} αιώνα μ.Χ. στην έρημο της Ιουδαίας με βλάβες ΨΑ
- Επιπολασμός: 0,3-1,0%
- 30% των ασθενών με ψωρίαση έχουν ΨΑ

Ψωριασική Αρθρίτιδα

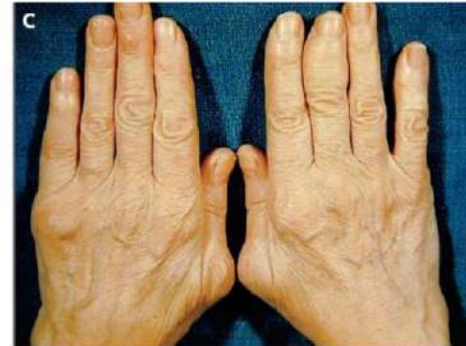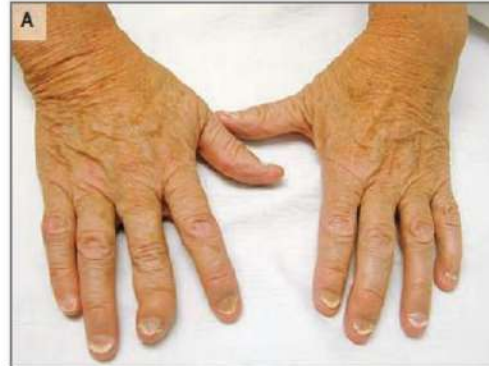Επιδημιολογία

- Η εμφάνιση ψωρίασης συνήθως προηγείται της εμφάνισης αρθρίτιδας κατά 10 έτη
- Χαρακτηριστικά ψωρίασης που σχετίζονται με αυξημένο κίνδυνο εμφάνισης ΨΑ:
 - Ψωρίαση τριχωτού κεφαλής
 - Ψωρίασης μεσογλουτιαίας πτυχής
 - Ψωριασική ονυχία
- Στο 15% της ΨΑ, αρθρίτιδα και ψωρίαση παρουσιάζονται ταυτόχρονα ή η αρθρίτιδα προηγείται της αρθρίτιδας

Ψωριασική Αρθρίτιδα

Κλινικές Εκδηλώσεις

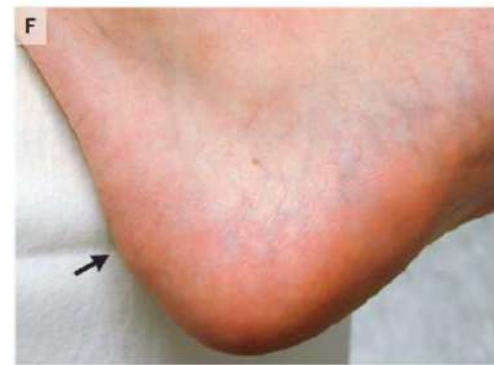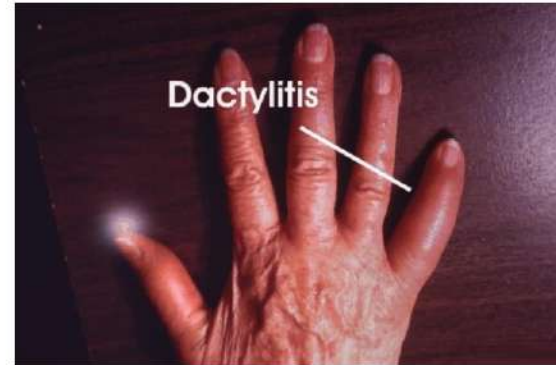- Αρθρίτιδα
 - Προσβολή άπω φαλαγγοφαλαγγικών αρθρώσεων
 - Ασύμμετρη ολιγοαρθρίτιδα
 - Συμμετρική πολυαρθρίτιδα
 - Arthritis mutilans



Ψωριασική Αρθρίτιδα

Κλινικές Εκδηλώσεις

- Δακτυλίτιδα
 - Άλγος, οίδημα, θερμότητα ολόκληρου του δακτύλου
- Ενθεσίτιδα
 - Φλεγμονή του σημείου πρόσφυσης του τένοντα ή του συνδέσμου στο οστό

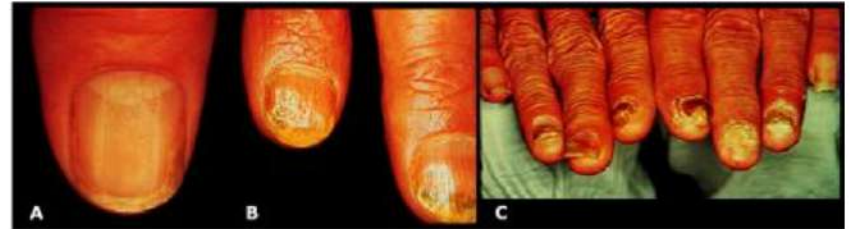
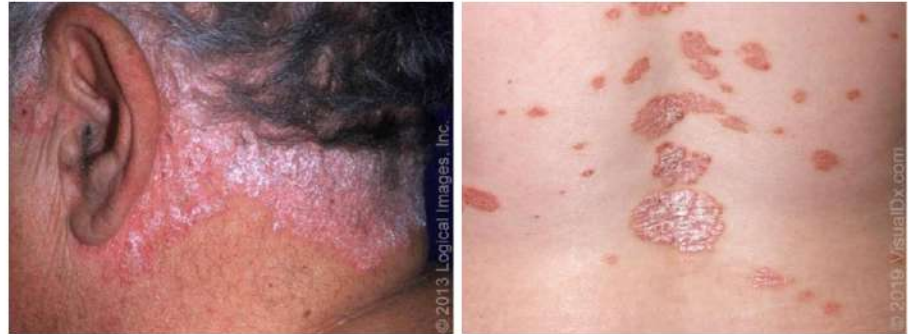

Ψωριασική Αρθρίτιδα

Κλινικές Εκδηλώσεις

- Ψωρίαση δέρματος
 - Πλάκες ή βλατίδες με ερύθημα, απολέπιση

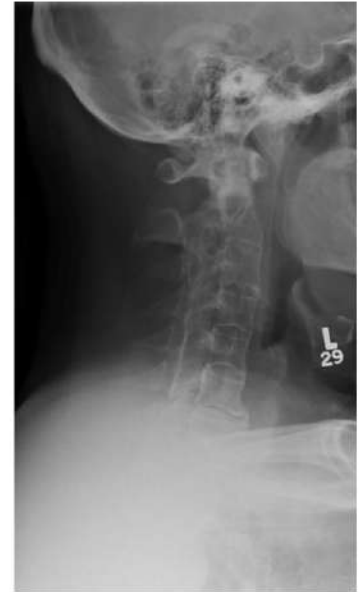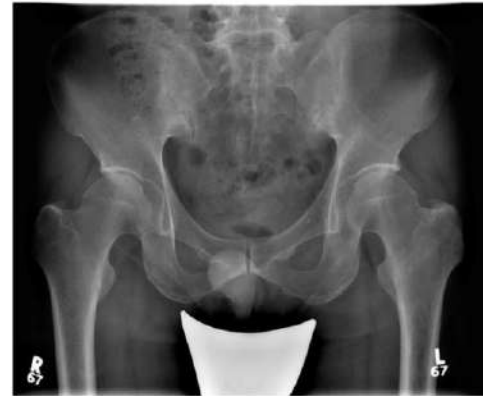- Ψωριασική ονυχία
 - Βοθρία, αποκόλληση, υπερκεράτωση



Ψωριασική Αρθρίτιδα

Κλινικές Εκδηλώσεις

- Σπονδυλοαρθρίτιδα
 - Ιερολαγονίτιδα
 - Σπονδυλίτιδα

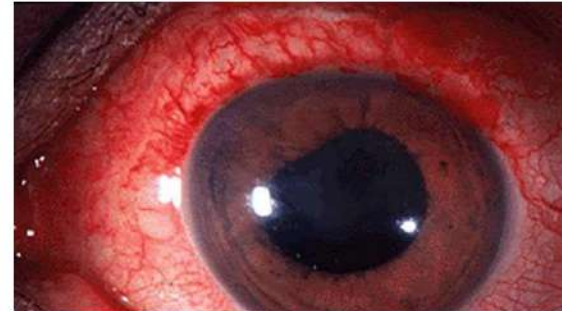
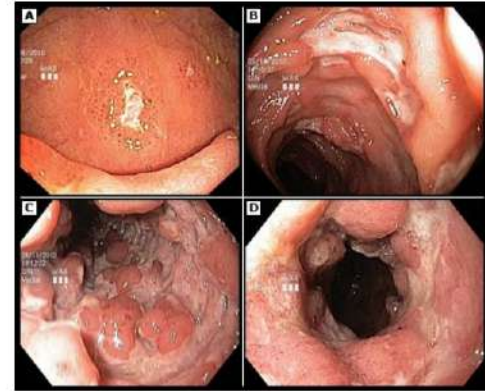


Ψωριασική Αρθρίτιδα

Κλινικές Εκδηλώσεις

- Φλεγμονώδης νόσος εντέρου
 - Νόσος Crohn
 - Ελκώδης κολίτιδα

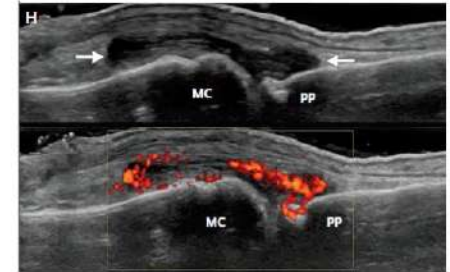
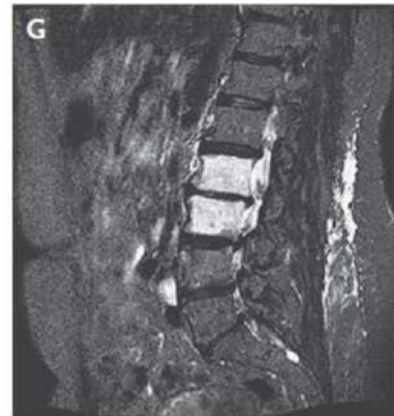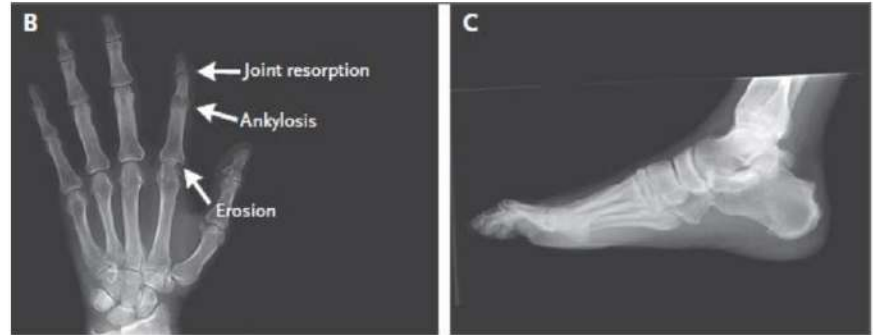
- Ραγοειδίτιδα οφθαλμού



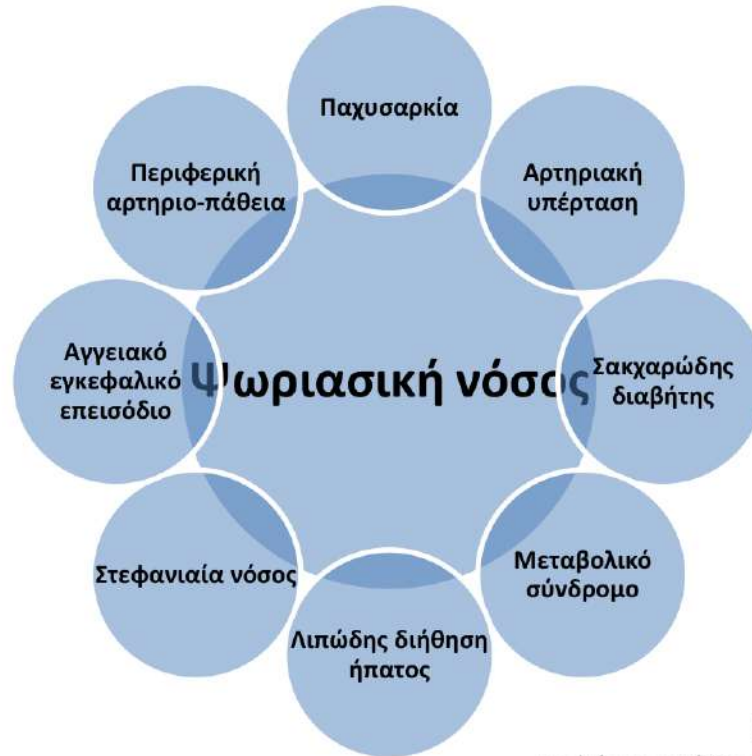Ψωριασική Αρθρίτιδα

Εργαστηριακά και Απεικονιστικά Ευρήματα

- Αυξημένη CRP (40%)
- Απλή ακτινογραφία
- Μαγνητική τομογραφία
- Υπερηχογράφημα

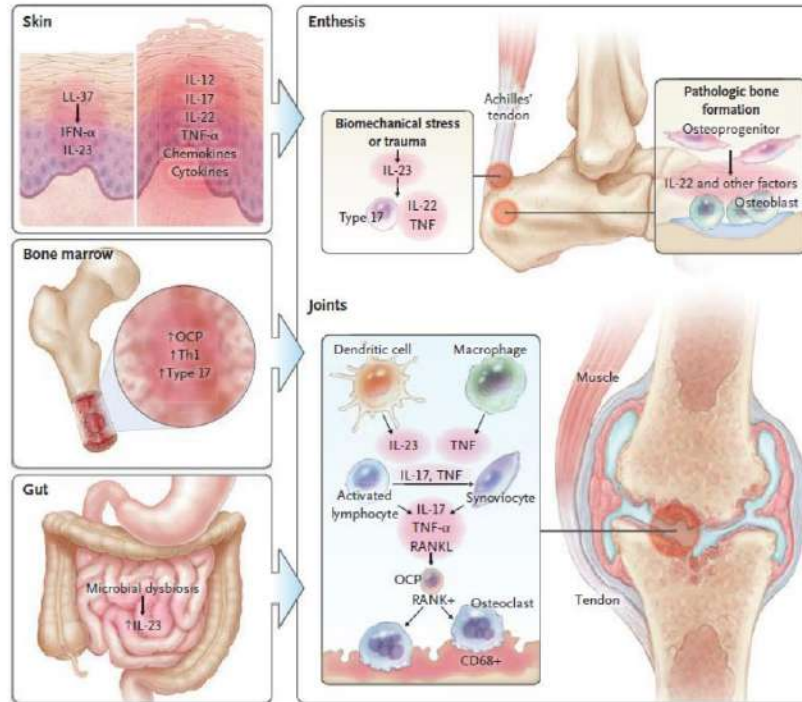


Ψωριασική Αρθρίτιδα Συννοσηρότητες



Gelfand et al. JAMA. 2006;296(14):1735
Kimball et al. Am J Med. 2010;123(4):350.
Eder et al. Ann Rheum Dis. 2016;75(9):1680.
Rodríguez-Zúñiga et al. J Am Acad Dermatol. 2017;77(4):657.
Haroon et al. J Rheumatol. 2016;43(2):463.

Ψωριασική Αρθρίτιδα Παθογένεση



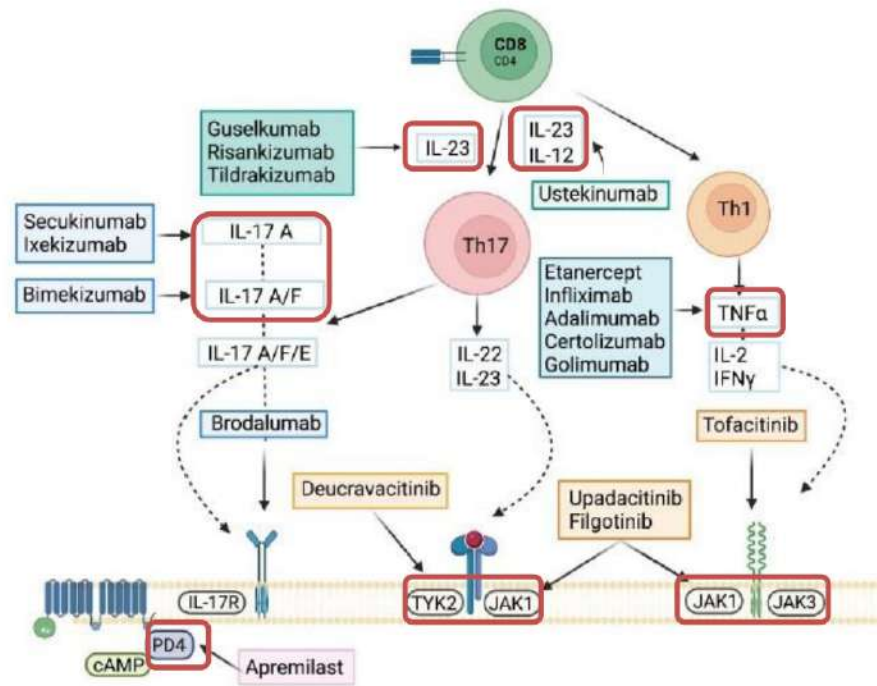
Ψωριασική Αρθρίτιδα

Αντιμετώπιση

- Συμβατικά συνθετικά τροποποιητικά της νόσου φάρμακα
 - Μεθοτρεξάτη
 - Λεφλουνομίδη
 - Σουλφασαλαζίνη

Ψωριασική Αρθρίτιδα

Αντιμετώπιση



Ψωριασική Αρθρίτιδα

Αντιμετώπιση

- Σπονδυλαρθρίτιδα
 - Αναστολείς TNF, IL17, JAK
- Ψωρίαση δέρματος
 - Αναστολείς IL17, IL23, IL12/23, JAK > αναστολείς TNF
- Ραγοειδίτιδα
 - Μονοκλωνικά αντισώματα έναντι TNF
- Φλεγμονώδης νόσος εντέρου
 - Μονοκλωνικά αντισώματα έναντι TNF, IL23, IL12/23, αναστολείς JAK